QUISTE HIDATIDICO DE MEDIASTINO ANTERIOR

Autores: Lucas Zorn[1], Julio Uliana[2], Juan Bykaluk[3]

Servicio de Cirugía General. Hospital Interzonal General de Agudos ¨Dr. J. Penna¨, Bahía Blanca.
1 Residente de Cirugía General.
2 Medico de Planta.
3 Jefe del Servicio de Cirugía General.
Correspondencia: lucas_zorn@hotmail.com

RESUMEN
Nuestro objetivo es presentar y analizar las características y la posterior resolución de una patología poco frecuente como el Quiste Hidatídico del Mediastino Anterior.
En el siguiente trabajo se describe un caso clínico de un paciente con Quiste Hidatídico Mediastinal, acompañado de una breve revisión bibliográfica.
Los Quistes Hidatídicos Mediastinales pueden presentarse a cualquier edad y en cualquier parte del mediastino, siendo más frecuentes en varones según las revisiones bibliográficas, con predominio por el mediastino posterior, siendo multivesiculares en su mayoría[3]. Se han descripto aproximadamente 100 casos en la bibliografía.[1]
La localización mediastínica de la hidatidosis, sin enfermedad pleuropulmonar previa, es extremadamente infrecuente, estimándose su incidencia en 0,1 a 0,5% de todas las intratoracicas.[2]
El tratamiento, si es tributario de ser resecado, debe ser quirúrgico, realizando su exeresis mediante quistoperiquistectomia total o parcial, dependiendo su localización y relación con estructuras adyacentes.[1]

Palabras claves: Tumor Mediastinal. Hidatidosis. Quiste Hidatídico del Mediastino.

SUMMARY
Our objective is to present and analyze the characteristics and the subsequent resolution of a rare pathology such as the Hydatid Cyst of the Anterior Mediastinum.
In the following work we describe a clinical case of a patient with mediastinal hydatid cyst, accompanied by a brief literature review.
Mediastinal hydatid cysts can occur at any age and in any part of the mediastinum, being more frequent in men according to the literature reviews, with predominance by the posterior mediastinum, being multivesicular mostly[3]. Approximately 100 cases have been described in the literature.[1]
The mediastinal localization of hydatidosis, without previous pleuropulmonary disease, is extremely infrequent, with an estimated incidence of 0.1 to 0.5% of all intrasurgery.[2]
The treatment, if it is a tributary of being resected, must be surgical, performing its exeresis by means of total or partial cystperiquistectomy, depending on its location and relationship with adjacent structures.[1]

Key Word: Mediastinal Tumor. Hydatidosis. Mediastinal Hydatid Cyst.

Caso:

Masculino de 49 años de edad, tabaquista. Derivado de la zona (oriundo del sur de la provincia de Buenos Aires) por formación Mediastinal de 4 meses de evolución, hallado de manera incidental en estudios de chequeo general, asociado a dolor inespecífico retro esternal con aumento de su intensidad en los últimos meses.

El examen físico revela buena mecánica ventilatoria, regular entrada de aire bilateral con hipoventilación basal en hemitórax izquierdo, sin ruidos agregados. Resto sin particularidades.

Laboratorio presenta Hemaglutinación Indirecta (HAI) positiva para Hidatidosis. Resto sin alteraciones.

La radiografía de tórax del preoperatorio evidencia reparos óseos anatómicos normales, parénquima pulmonar de características conservadas, mediastino centrado, sin evidencia de alteraciones. (Figura 1).

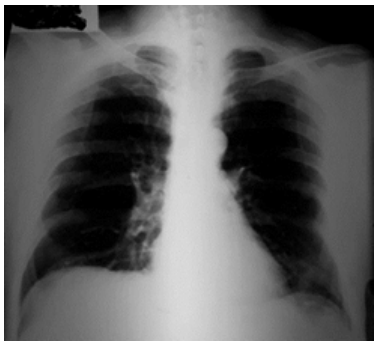

Figura 1. Radiografía de Tórax Frente.

La tomografía computada (TAC) de tórax, abdomen y pelvis, de alta resolución con contraste muestra una imagen en mediastino antero-inferior poli-lobulada de densidad de partes blandas con calcificaciones groseras centrales y finas periféricas. Con diámetro máximo de 54,3 mm. (Figura 2, 3 y 4). Sin evidencias de otros hallazgos.

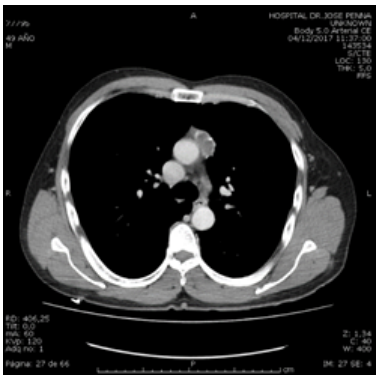

Figura 2. TAC de Tórax corte Axial.

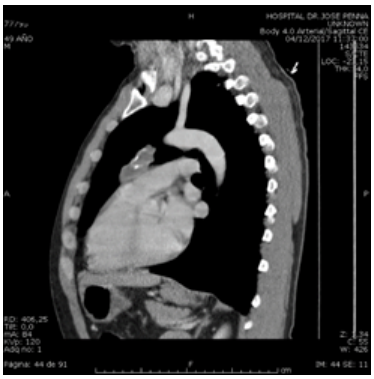

Figura 3. TAC de Tórax corte Sagital.

Figura 4. TAC de Tórax corte Coronal.

Se decide conducta quirúrgica. Realizamos Toracoscopia Izquierda (colocándose trocares de 10mm en 7° espacio intercostal, línea axilar media y 5° espacio intercostal en línea axilar anterior) y Resección de Tumor Mediastinal (extrayéndose pieza quirúrgica con bolsa de nylon), dejando drenaje ofrecido a la cavidad pleural izquierda y avenamiento pleural derecho, ya que en el mismo procedimiento mediante la disección se comunicaron ambos espacios pleurales a nivel del mediastino anterior (Figura 5,6 y 7). Evoluciona favorablemente, retirándose el tubo inferior izquierdo al 2° día posoperatorio, el tubo derecho al 3° día posoperatorio y el tubo superior izquierdo al 4° día posoperatorio (Figura 8). Se otorga alta hospitalaria y continua seguimiento por consultorio externo de Cirugía Torácica e Infectologia, completando tratamiento parasitario con Albendazol.

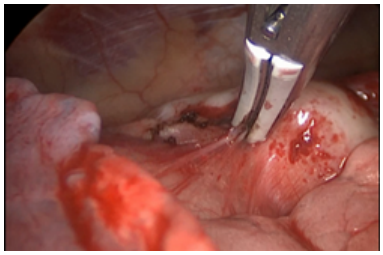

Figura 5. Procedimiento Quirúrgico.

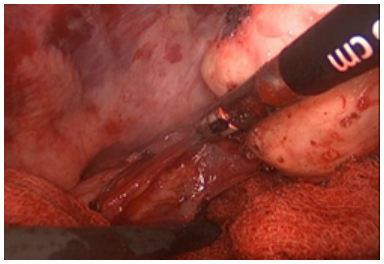

Figura 6. Procedimiento Quirúrgico.

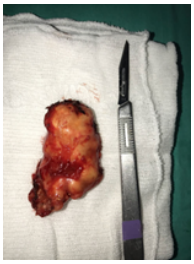

Figura 7. Pieza Quirúrgica.

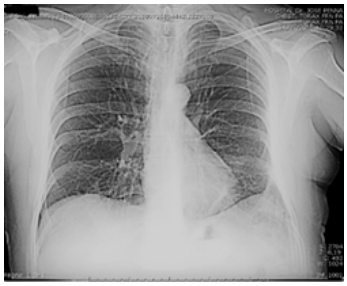

Figura 8. Radiografía de Tórax. Posoperatorio.

La anatomía patológica informa que en cortes histológicos se observa pared quística constituida por tres capas, una intermedia nucleada, capa media no nucleada con múltiples láminas de aspecto gelatinoso, y capa externa compuesta por abundantes fibras colágenas. Se reconoce presencia de vesículas con protoescolex en su interior. (Figura 9, 10 y 11).

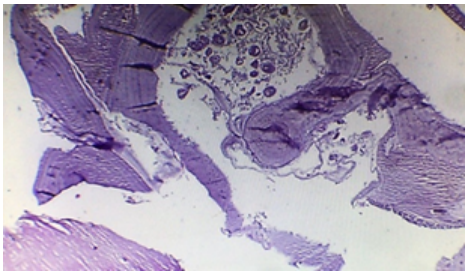

Figura 9. Corte panorámico.
Tinción Hematoxilina-Eosina. Aumento 40x.

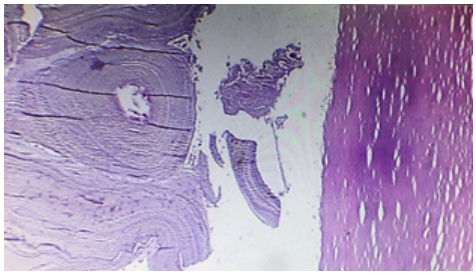

Figura 10. Corte Peri quística y Media. Tinción Hematoxilina-Eosina. Aumento 40x

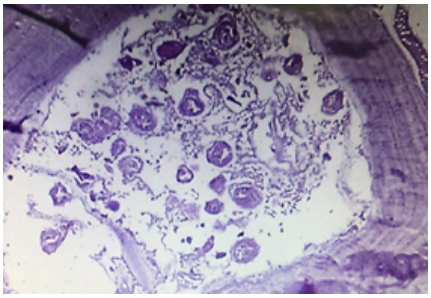

Figura 11. Corte Germinal con Parásitos. Tinción Hematoxilina-Eosina. Aumento 100x.

Discusión:

La hidatidosis es una enfermedad parasitaria producida por la forma larvaria de la tenia Echinococcus granulosus. En estado adulto mide de 4 a 7 mm de longitud.

El hombre (huésped accidental) se infesta por la ingestión de huevos que contienen el embrión hexacanto. Dicho embrión atraviesa la mucosa intestinal y penetra en circulación portal alcanzando el hígado o el pulmón. Un 15 a 20% pueden atravesar estos filtros y pasar a la circulación sistémica, alcanzando cualquier otro órgano.

Los quistes Hidatídicos (QH) constituyen el crecimiento vacuolar del embrión hexacanto. A los 6 meses el tamaño es de 1cm, y crecen de 2 a 3 cm por año. Están descripto en todas las estructuras del cuerpo, excepto en las uñas, el pelo y los dientes.

Los órganos más afectados son el Hígado (incidencia del 50 al 75%) y el Pulmón (incidencia del 15 al 25%). La localización primitiva mediastínica es muy rara[4], [13], afirmándose que sería consecuencia directa de la extensión de QH paramediastinicos.[5]

Los Quistes Hidatídicos Mediastinales (QHM) pueden aparecer a cualquier edad y en cualquier localización del mediastino. En revisiones publicadas, se evidencia mayor predominio en varones, en mediastino posterior, y suelen ser multivesiculares[3]. Se han descripto aproximadamente 100 casos en la bibliografía1, con una incidencia estimada del 0,1 al 0,5% de todas las Hidatidosis intratoracicas.[2]

Nuestro paciente fue de género masculino, con localización del quiste a nivel del mediastino anterior y de características multivesicular.

El tamaño que alcanzan depende de la resistencia que ofrezcan las estructuras adyacentes. Los quistes ubicados en mediastino antero inferior pueden alcanzar mayor volumen ya que desplazan fácilmente al pulmón.[6]

Los síntomas dependen del tamaño, la compresión y afección de las estructuras más próximas. Los pequeños suelen ser asintomáticos y generalmente son hallazgos radiológicos.

En los QHM simples los síntomas suelen ser inespecíficos: dolor torácico, tos, disnea, etc. Las complicaciones son frecuentes y generalmente severas: compresión de estructuras mediastínicas, perforación de vasos y bronquios, infección, diseminación, etc.[4]

En determinadas ocasiones, la ruptura del quiste puede ser el primer síntoma de una Hidatidosis.7 Los QH del mediastino posterior pueden erosionar vertebras, comprimir la medula espinal y producir cuadros de paraplejia.[8]

En este caso, el síntoma principal fue el dolor retroesternal con aumento progresivo de su intensidad en el transcurso del tiempo, el resto de los síntomas fueron inespecíficos.

La eosinofilia superior al 8% sugiere la presencia de QH.[9] Se ha descrito eosinofilia superior al 7% en un 25% de los casos publicados.[3] En contraste con esto, el individuo al momento del ingreso presentaba una eosinofilia del 5%.

Actualmente los métodos de imagen, sobre todo la ecografía y la TAC, facilitan el diagnóstico y la planificación terapéutica.6 En casos dudosos, o cuando el paciente es alérgico al contaste Iodado, la Resonancia Magnética, con su

elevada resolución, facilita el diagnóstico.10

La ecografía transesofagica ha sido útil para identificar la lesión y su relación con las estructuras adyacentes.11

El tratamiento de los QHM, como en todos los tumores mediastinicos tributarios de ser resecados, debe ser quirúrgico, realizando su exeresis mediante quistoperiquistectomia, que puede ser total o parcial, dependiendo su localización y la relación con estructuras adyacentes.

Las vías de abordaje más habituales son la Toracotomía y Esternotomía, aunque se considera la cirugía videotoracoscopica y la cirugía video-asistida las vías de elección en casos seleccionados12 (como se llevó a cabo en esta ocasión).

El tratamiento con derivados benzomidazólicos (Mebendazol, Albendazol) debe realizarse en los QHM complicados o en los que no puedan ser resecados.

Como conclusión podemos inferir que los QHM son muy poco frecuentes, y deben ser tenidos en cuenta como posibles diagnósticos diferenciales en formaciones del Mediastino, sobre todo en áreas geográficas de alta prevalencia o endemia de Hidatidosis.

Referencias Bibliográficas

1 Heras F, Ramos G, Duque J.L, García Yuste M, Cerezal L. J y Matilla J.M. Quistes Hidatídicos de Mediastino: 8 casos. Archivos de Bronconeumonologia. Notas Clínicas 2018; 36: 221-224.

2 Álvarez C, Riveros P, Miranda R. y Yarur O. Quiste Hidatídico Mediastínico. Reporte de un caso y revisión de la literatura. Rev. Chil. Infect 2007; 24 (2): 149-152.

3 Rakower J, Milwidsky H. Primary mediastinal echinococcosis. Am J Med 1960; 29: 73-83.

4 Lozano Mantecón R, Lozano Blesa R, Solsona F, Marín F. Primary hydatid disease of the mediastinum. Dis Chest 1969; 55: 260-262.

5 Errando CL, Ortega MC, Hernández S, Cardona A, Justo P, Rodríguez G et al. Hidatidosis frenomediastínica y fístula cistoaórtica con embolismo sistémico múltiple. Rev Esp Anestesiol Reanim 1994; 41: 237-240.

6 Lucandri G, D'Elia G, Chiavellati L, Sterpetti A, Meloni E, Canuti W et al. Localizzazioni non usuali della cisti da echinococco: aspetti clinici e terapeutici. Giorn Chir 1994; 15: 529-537.

7 Martí-Bonmatí L, Touza R, Montes H. CT diagnosis of primary mediastinal hydatid cyst rupture into the aorta: a case report. Cardiovasc Intervent Radiol 1988; 11: 296-299.

8 Ranganadham P, Dinakar I, Sundaram C, Ratnakar KS, Vivekananda T. Posterior mediastinal paravertebral hydatid cyst presenting as spinal compression. Clin Neurol Neurosurg 1990; 92-2: 149-151.

9 Nin Vivo J, Brandolino MV, Pomi J. Hydatid cysts of the mediastinum. En: Delarue NC, Eschapasse H, editores. International trends in general thoracic surgery: frontiers and uncommon neoplasmas. Saint Louis: CV Mosby Co.1989; 237-239.

10 Della Sala M, Sessa M, Stanà C, Carallo OF, Vescio G, Triggiani E et al. Quadri dell'echinoccosi toracica con risonanza magnetica. Descrizione di due casi. Radiol Med 1995; 89: 528-532.

11 Maillet-Vioud C, Bertrand B, Tribouilloy C, Messner-Pellenc P, Cohen A, Dobsak P et al. Apport de l'echocardiographie transoesophagienne au cours des tumeurs cardiaques et paracardiaques. Étude multicentrique. Arch Mal Coeur 1995; 88: 1307-1313.

12 Jiménez Merchán R, Congregado Loscertales M, Loscertales J. Quiste hidatídico de mediastino. Arch Bronconeumol 1999; 35: 51-52.

13 Campana M, Pochat A. Hidatidosis Torácica. Relato Oficial al XLIV Congreso Argentino de Cirugía Torácica. Sociedad Argentina de Cirugía Torácica.2000.