MIGRACIÓN DE FILTRO DE VENA CAVA A CIRCULACIÓN PULMONAR

Autores: Julieta Camelione[1](MAAC), Luis Zambrano[2] (MAAC), Diana Vera[3], Leonidas Pontel[4] (MAAC), Jorge Reilly[5] (MAAC-FACs)

Introducción

La migración del filtro de vena cava inferior se define como el desplazamiento cefálico o caudal mayor a 1cm de la posición original1. Con esta definición la tasa de migración puede alcanzar hasta un 18%2. Las migraciones fuera de la vena cava inferior son mucho menos frecuentes. En la revisión más extensa de la bibliografía3, se describen 83 casos de filtros intracardíacos (43 en aurícula derecha, 19 en la válvula tricúspide, 20 en ventrículo derecho, y uno intracardíaco), y solamente 15 casos de migración al árbol vascular pulmonar.

La migración hacia la circulación pulmonar, y alejado del momento de la colocación, es un diagnóstico difícil de realizar desde la clínica. Habitualmente es un hallazgo radiológico inesperado. El espectro de signos y síntomas es muy amplio, desde su ausencia, hasta la muerte súbita. Pueden confundirse con un infarto agudo de miocardio, pericarditis, o arritmias severas, ya que cuando se manifiestan, producen dolor torácico, disnea, hipotensión o arritmias.

Caso clínico

Paciente masculino de 42 años, presenta antecedente de erisipela en miembro inferior derecho por lo que requirió tratamiento con Penicilina intramuscular, hace 15 años.

El paciente evoluciona con un absceso glúteo derecho que progresa a una fascitis necrotizante por lo que requiere múltiples toilettes quirúrgicas. En el contexto de esa internación el paciente intercurre con una trombosis venosa profunda y al presentar contraindicación absoluta de anti coagulación le deciden colocar un filtro de Vena Cava inferior por vía endovascular.

El enfermo evoluciona favorablemente y luego de 3 semanas deciden retirarle el filtro, en el momento de la extracción el mismo migra y se enclava en la rama inferior de la arteria pulmonar derecha, siendo imposible retirarlo por el Servicio de Hemodinamia del centro donde fue atendido durante toda la enfermedad.

El paciente es dado de alta asintomático.

Quince años después comienza con dolor en puntada de costado, disnea clase funciona IV y refiere dos episodios de neumonía que fueron tratados con antibióticos. Consulta nuevamente al centro de alta complejidad donde había sido atendido siempre por esta patología.

En el mismo desestiman nuevamente la posibilidad de poder retirarlo por vía mini-invasiva, por lo que el mismo es derivado al Hospital Luis Güemes de Haedo al Servicio de Cirugía Torácica.

Se realiza radiografía de tórax (fig. 1), espirometría, centellograma ventilación perfusión y angiotomografía computarizada con reconstrucción 3D (fig. 2 y 3) la cual evidencia filtro en arteria de lóbulo inferior derecho, por lo que se decide llevar al paciente a cirugía para realizar lobectomía inferior derecha (fig. 4) con buena evolución post operatoria, es externado luego de 6 días.

Discusión

Desde la aparición del «paraguas» de Mobin-Uddin, en 19674, los filtros de vena cava inferior han sido utilizados en pacientes con TVP de miembros inferiores con contraindicaciones para anticoagulación o recurrencia de embolia pulmonar bajo adecuados niveles de anticoagulación.

1. Fellow cirugía torácica UBA
2. Jefe de residentes cirugía torácica – Fellow UBA
3. Intensivista - Fellow neumonología Hosp Posadas
4. Jefe de sala Serv. Cirugía Torácica. Hosp. Haedo
5. Jefe de servicio Serv. Cirugía Torácica. Hosp. Haedo
Servicio de Vascular y Tórax – Hospital Luis Güemes de Haedo

Están descriptas varias complicaciones con estos dispositivos, como las lesiones vasculares durante su colocación, la trombosis en el sitio de inserción, la migración del filtro, la obstrucción de la vena cava (2,7–19%5,6), el embolismo pulmonar recurrente (2-5%7,8), y la fractura del dispositivo en la colocación, o en su retiro.

El tratamiento de la migración de los filtros de VCI es su extracción, ya sea por vía percutánea, o cirugía a cielo abierto. No existe evidencia de menor morbilidad o mortalidad, con alguna técnica en particular. Para elegir un procedimiento se deben tener en cuenta varios factores: las características del paciente, la experiencia del operador, y la localización y orientación del filtro. Actualmente se desconocen las secuelas a largo plazo en la vasculatura pulmonar de los filtros3, por lo cual se aconseja intentar retirarlo, independientemente de la presencia de síntomas o no.

En este caso se decidió la lobectomía y no la arteriotomía – retiro de filtro – y rafia de esta por los años de evolución que llevaba el dispositivo enclavado en esa zona y las grandes posibilidades de adherencias que tuviera el mismo a la pared del endotelio, que luego de retirada la pieza se constató. (Fig. 4)

Fig.1 Radiografia de Torax frente que evidencia filtro en hilio pulmonar derecho

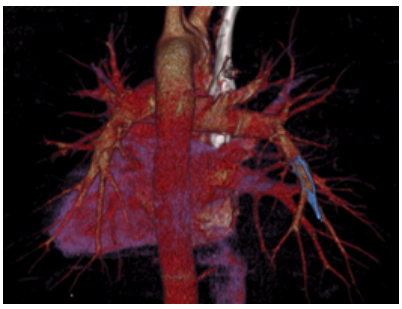

Fig.2 Angio TC con reconstrucción 3D, proyección posterior del árbol vascular pulmonar, donde se evidencia filtro en arteria del lóbulo inferior.

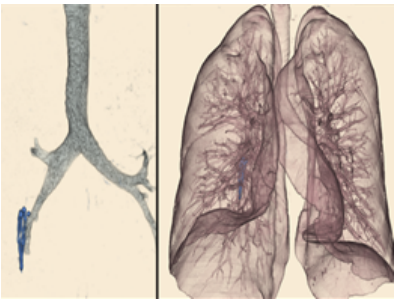

Fig.3. Se evidencia la relación del cuerpo extraño con el árbol bronquial.

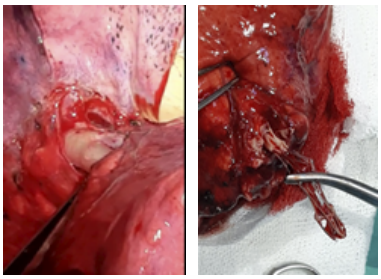

Fig.4 Se identifica filtro intravascular a nivel cisural.

Bibliografía:

1. B. Thonar, N.H. Patel, H. Ferral, G. Behrens. “AJR teaching file: chest pain in a woman with an inferior vena cava filter.”AJR Am J Reontgenol, 189 (2007), pp. S24-S25
2. C.J. Grassi, T.L. Swan, J.F. Cardella, S.G. Meranze, S.B. Oglevie, R.A. Omary, et al.
“Quality improvement guidelines for percutaneous permanent inferior vena cava filter placement for the prevention of pulmonary embolism. SCVIR Standards of Practice Committee.”
J Vasc Interv Radiol, 12 (2001), pp. 137-141
3. C.A. Owens, J.T. Bui, M.G. Knuttinen, R.C. Gaba, T.C. Carrillo, N. Hoefling, et al.
“Intracardiac migration of inferior vena cava filters: review of published data.” Chest, 136 (2009), pp. 877-887
4. M.G. Dodson, K. Mobin-Uddin, J.A. O’Leary.
“Intracaval umbrella-filter for prevention of recurrent pulmonary embolism.”South Med J, 64 (1971), pp. 1017-1018
5. C.A. Athanasoulis, J.A. Kaufman, E.F. Halpern, A.C. Waltman, S.C. Geller, C.M. Fan.
“Inferior vena caval filters: review of a 26-year single-center clinical experience.” Radiology, 216 (2000), pp. 54-66
6. E.J. Ferris, T.C. McCowan, D.K. Carver, D.R. McFarland. “Percutaneous inferior vena caval filters: follow-up of seven designs in 320 patients.”Radiology, 188 (1993), pp. 851-856
7. T.B. Kinney. “Update on inferior vena cava filters.” J Vasc Interv Radiol, 14 (2003), pp. 425-440
8. M.B. Streiff. “Vena cava filters: A comprehensive review.”Blood, 95 (2000), pp. 3669-3677